HOSPICE DE LA

M. le p

FEUILLES D

POUR L'ÉTU

LOCALISATIONS

PAR P. L

PAR

V. ADRIEN DELAHAYE

PLACE DE L'

AUX BUREAUX DU

6,

HOSPICE DE LA SALPÊTRIÈRE

M. le professeur CHARCOT

FEUILLES D'AUTOPSIE

POUR L'ÉTUDE DES

LOCALISATIONS CÉRÉBRALES

PAR P. RICHER

Interne des hopitaux

PARIS

V. ADRIEN DELAHAYE ET Cie LIBRAIRES-ÉDITEURS

PLACE DE L'ÉCOLE DE MÉDECINE

AUX BUREAUX DU PROGRÈS MÉDICAL

6, RUE DES ÉCOLES

1878

NOTA. -- Indiquer au crayon rouge le siége des hémorrhagies et au crayon jaune celui des ramollissements.

PARIS. — IMPRIMERIE DE E. MARTINET, RUE MIGNON, 2

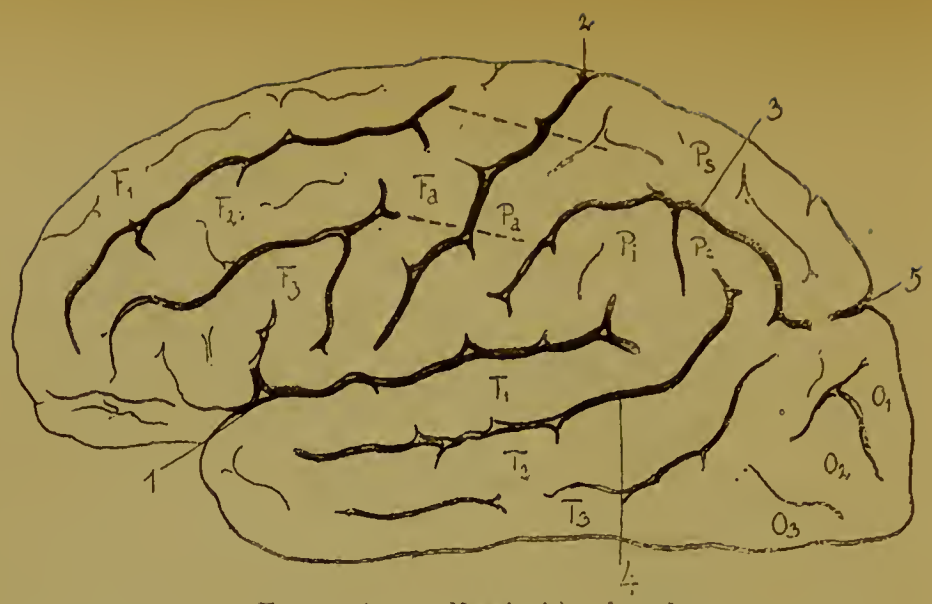

Face externe. Hemisphère gauche

1, scissure de Sylvius; 2, sillon de Rolando ; 3, scissure interpariétale; 4, scissure parallèle ; 5, scissure perpendiculaire externe.

F_1, première circonvolution frontale; F_2, deuxième circonvolution frontale; F_3, troisième circonvolution frontale; F_a, circonvolution frontale ascendante; P_a, circonvolution pariétale ascendante; P_s, lobule pariétal supérieur; P_i, lobule pariétal inférieur; P_c, lobule du pli courbe; T_1, première circonvolution temporale T_2, deuxième circonvolution temporale ; T_3, troisième circonvolution temporale O_1, première circonvolution occipitale; O_2, deuxième circonvolution occipitale; O_3, troisième circonvolution occipitale.

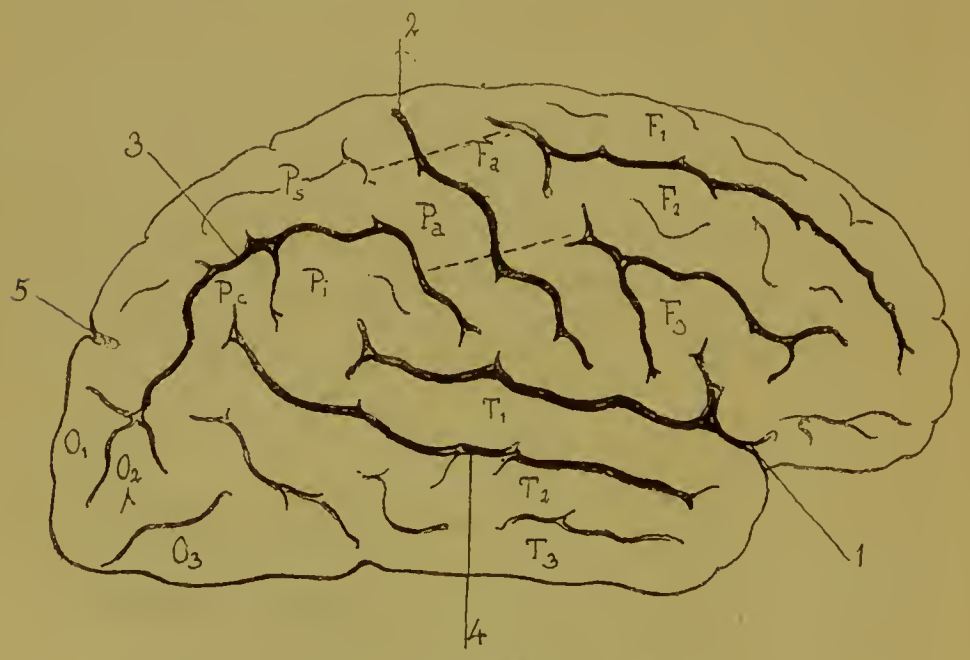

Face externe. Hémisphère droit.

1, scissure de Sylvius; 2, sillon de Rolando ; 3, scissure interpariétale; 4, scissure parallèle; 5, scissure perpendiculaire externe.

F_1, première circonvolution frontale; F_2, deuxième circonvolution frontale; F_3, troisième circonvolution frontale; F_a, circonvolution frontale ascendante; P_a, circonvolution pariétale ascendante; P_s, lobule pariétal supérieur; P_i, lobule pariétal inférieur; P_c, lobule du pli courbe; T_1, première circonvolution temporale; T_2, deuxième circonvolution temporale; T_3, troisième circonvolution temporale ; O_1, premiere circonvolution occipitale ; O_2, deuxième circonvolution occipitale ; O_3, troisième circonvolution occipitale.

NOTA. — Deux traits ponctués divisent par tiers les deux circonvolutions ascendantes.

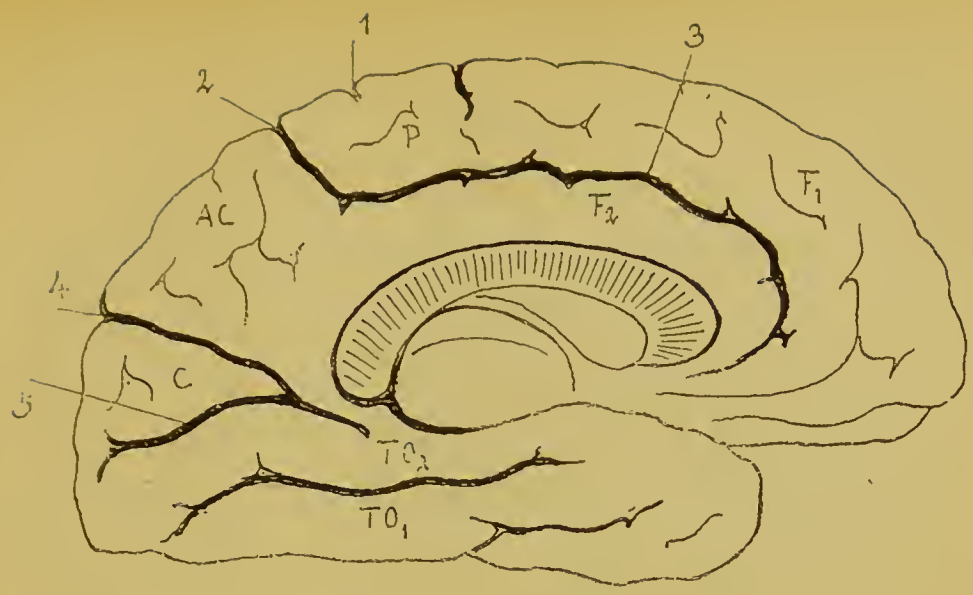

Face interne. Hémisphère gauche.

1, sillon de Rolando; 2, scissure fronto-pariétale interne; 3, scissure calloso-marginale; 4, scissure perpendiculaire interne; 5 fissure calcarine.

F, première circonvolution frontale interne; F_2, deuxième circonvolution frontale interne; P, lobule paracentral; AC, lobule quadrilatère, ou avant-coin; C, coin, ou lobule occipital interne; TO_2, deuxième circonvolution temporo-occipitale, ou lobule lingual; TO_1, première circonvolution temporo-occipale, ou lobule fusiforme.

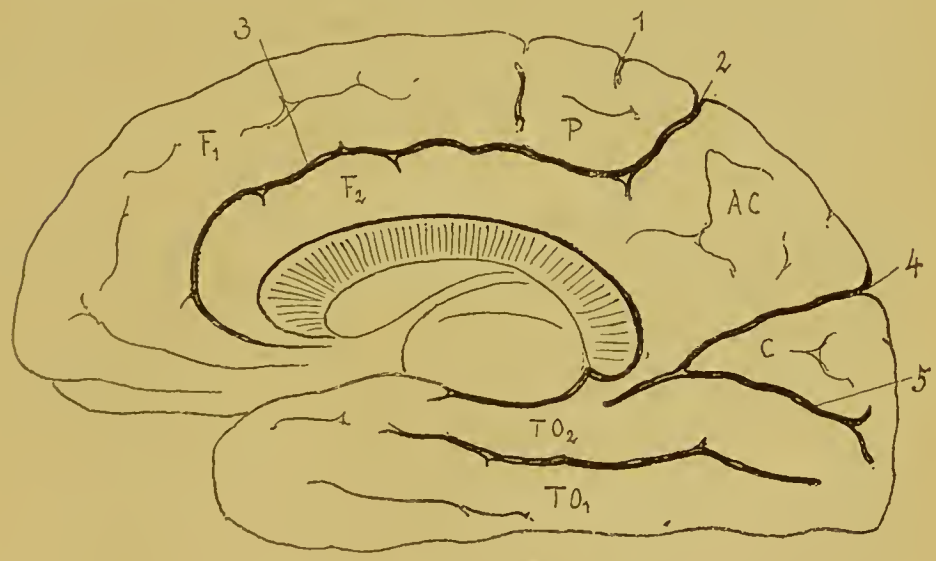

Face interne. Hémisphère droit.

1, sillon de Rolando; 2, scissure fronto-pariétale interne; 3, scissure calloso-marginale; 4, scissure perpendiculaire interne; 5, fissure calcarine.

F_1, première circonvolution frontale interne; F_2, deuxième circonvolution frontale interne; P, lobule paracentral; AC, lobule quadrilatère ou avant-coin; C, coin, ou lobule occipital interne; TO_2, deuxième circonvolution temporo-occipitale, ou lobule lingual; TO_1, première circonvolution temporo-occipitale, ou lobule fusiforme.

Face supérieure. — 1, scissure de Sylvius; 2, sillon de Rolando; 3, scissure inter-pariétale; 4, scissure parallèle; 5, scissure perpendiculaire externe.

F_1, première circonvolution frontale; F_2, deuxième circonvolution frontale; F_3, troisième circonvolution frontale; F_a, circonvolution frontale ascendante; P_a, circonvolution pariétale ascendante; P_s, lobule pariétal supérieur; P_1, lobule pariétal inférieur; P_c, pli courbe; O_1, première circonvolution occipitale; O_2, deuxième circonvolution occipitale; O_3, troisième circonvolution, occipitale.

NOTA. — Deux traits ponctués divisent par tiers les deux circonvolutions ascendantes.

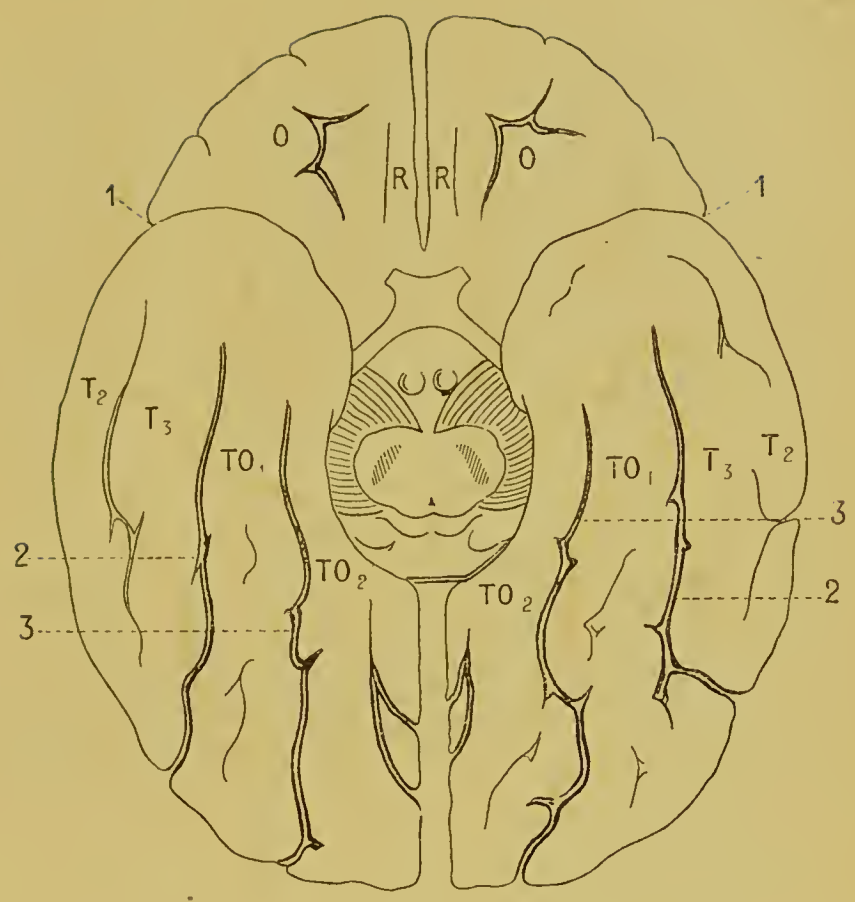

Face inférieure. — 1, scissure de Sylvius; 2, première scissure temporo-occipitale; 3, deuxième scissure temporo-occipitale; O, circonvolutions orbitaires; R, gyrus rectus; T_2, deuxième circonvolution temporale; T_3, troisième circonvolution temporale; TO_1, première circonvolution temporo-occipital, ou lobule fusiforme; TO_2, deuxième circonvolution occipitale, ou lobule lingual.

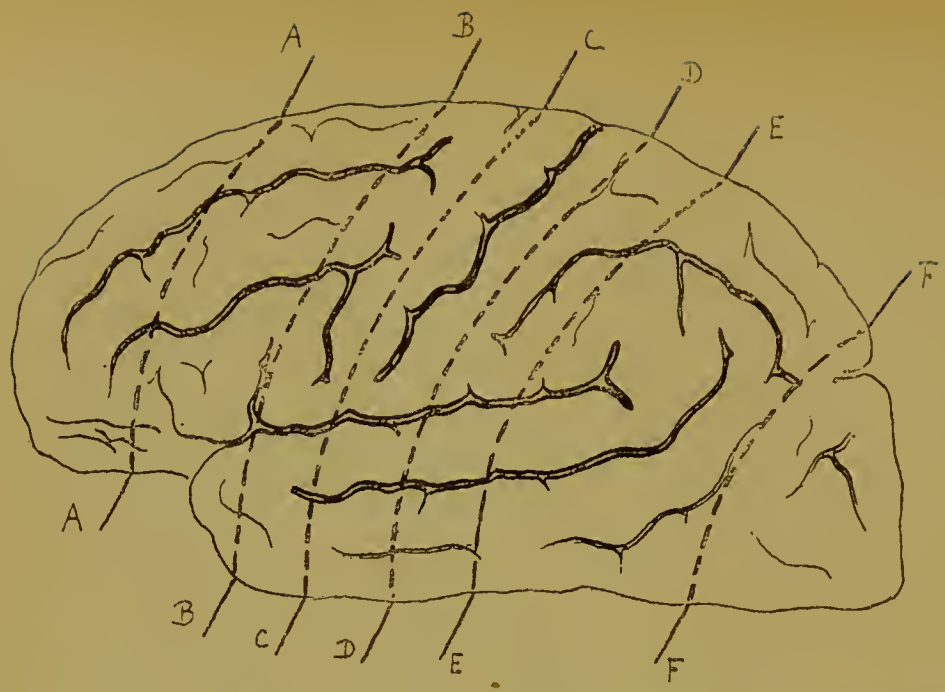

Tracés des principales coupes cérébrales indiquées dans la thèse inaugurale du docteur A. Pitres (1).

Les hémisphères cérébraux ayant été séparés l'un de l'autre et dépouillés de la pie-mère, on pratiquera les coupes verticales suivantes, parallèlement au sillon de Rolando :

AA. *Coupe préfrontale*, à cinq centimètres en avant du sillon de Rolando.
BB. *Coupe pediculo-frontale*, au niveau des pieds des circonvolutions frontales.
CC. *Coupe frontale*, sur la circonvolution frontale ascendante.
DD. *Coupe pariétale*, sur la circonvolution pariétale ascendante.
EE. *Coupe pediculo-pariétale*, sur le pied des lobules pariétaux.
FF. *Coupe occipitale*, à un centimètre en avant de la scissure perpendiculaire interne.

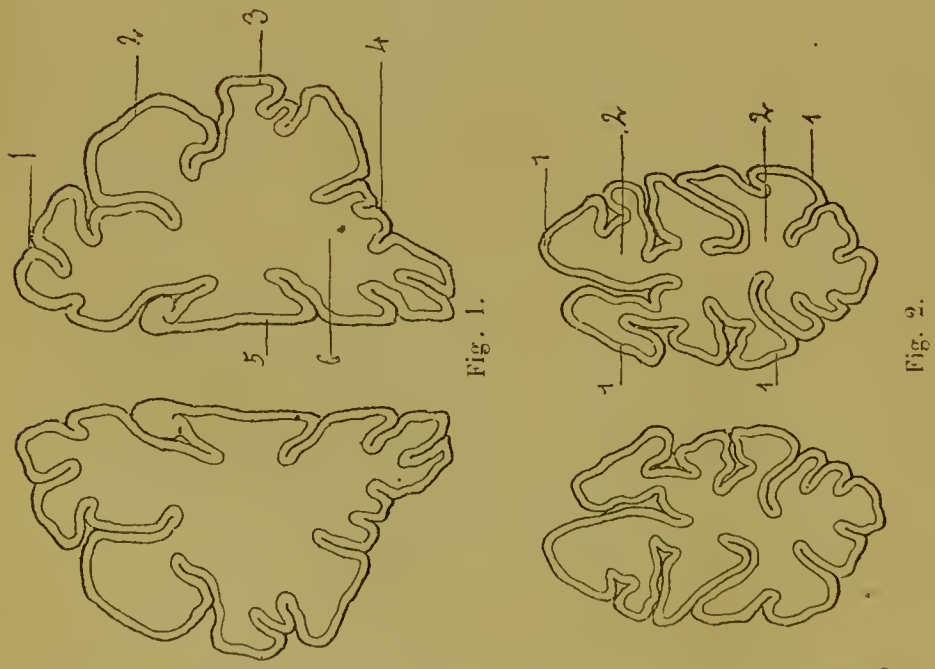

Fig. 1. *Coupe préfrontale*. — 1, 2, 3, première, deuxième et troisième circonvolutions frontales ; 4, circonvolutions orbitaires ; 5, circonvolutions de la face interne du lobe frontal ; 6, faisceaux préfrontaux du centre ovale.

Fig. 2. *Coupe occipitale*. — 1, circonvolutions occipitales ; 2, faisceaux occipitaux du centre ovale.

Ces schemas reproduisent les dessins du travail de M. Pitres.

(1) Recherches sur les lésions du centre ovale des hémisphères cérébraux, étudiées au point de vue des *localisations cérébrales*, Paris, 1877.

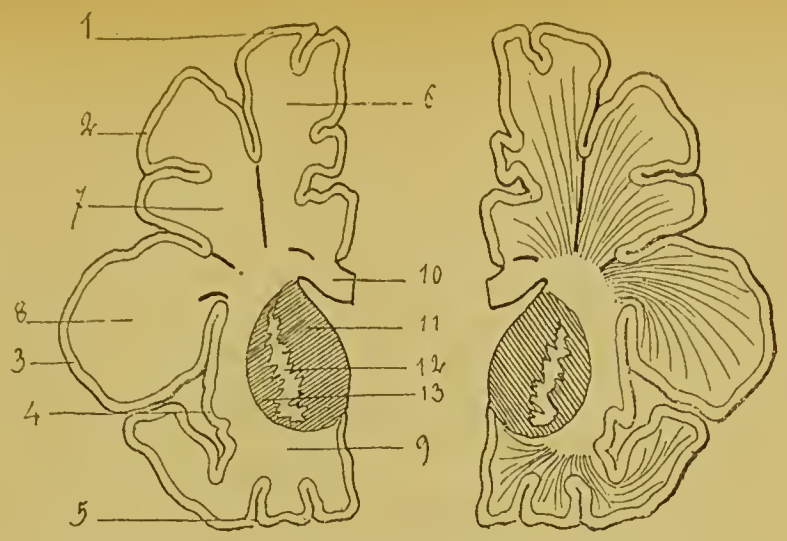

Coupe pédiculo-frontale. — 1, 2, 3, première, deuxième et troisième circonvolutions frontales; 4, extrémité antérieure du lobule de l'insula; 5, extrémité postérieure des circonvolutions orbitaires; 6, faisceau pédiculo-frontal supérieur; 7, faisceau pédiculo-frontal moyen; 8, faisceau pédiculo-frontal inférieur; 9, faisceau orbitaire; 10, corps calleux; 11, noyau caudé; 12, capsule interne; 13, noyau lenticulaire.

Coupe frontale. — 1, circonvolution frontale ascendante; 2, lobule de l'insula; 3, circonvolution sphénoïdale; 4, faisceau frontal supérieur; 5, faisceau frontal moyen; 6, faisceau frontal inférieur; 7, faisceau sphénoïdal; 8, corps calleux; 9, noyau caudé; 10, couche optique; 11, capsule interne; 12, noyau lenticulaire; 13, capsule externe; 14, avant-mur.

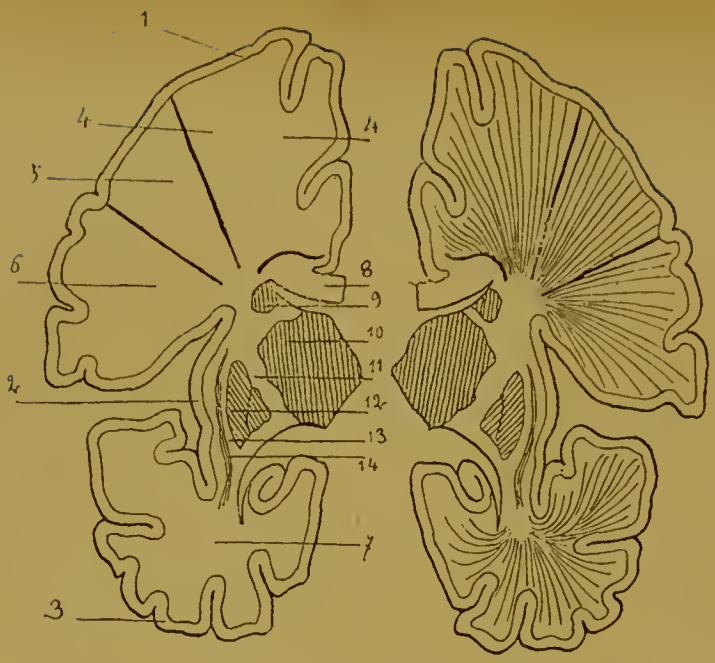

Coupe pariétale. — 1, circonvolution pariétale ascendante; 2, lobule de l'insula; 3, lobe sphénoïdal; 4, faisceau pariétal supérieur; 5, faisceau pariétal moyen; 6, faisceau pariétal inférieur; 7, faisceau sphénoïdal; 8, corps calleux; 9, noyau caudé; 10, couche optique; 11, capsule interne; 12, noyau lenticulaire; 13, capsule externe; 14, avant-mur.

Coupe pédiculo-pariétale. — 1, lobule pariétal supérieur; 2, lobule pariétal inférieur; 3, lobe sphénoïdal; 4, faisceau pariétal supérieur; 5, faisceau pariétal inférieur; 6, faisceau sphénoïdal; 7, corps calleux; 8 et 10, noyau caudé; 9, couche optique.